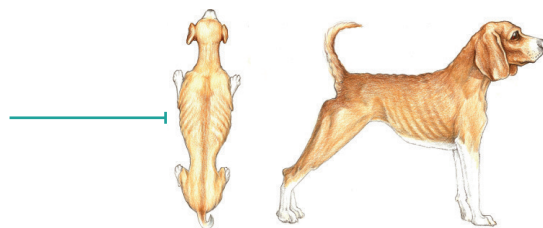


# SYSTEM OCENY SYLWETKI PSA (BCS - Body Condition Score)

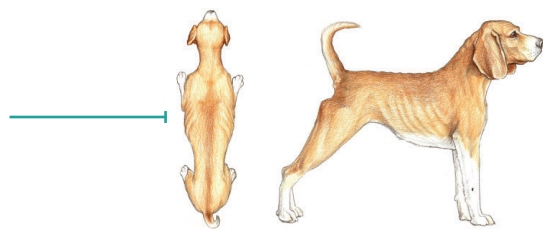
ZBYT SZCZUPŁY

**1.** Żebra, kręgi lędźwiowe, kości miednicy i wszystkie wyniosłości kostne widoczne z daleka. Brak dostrzegalnej tkanki tłuszczowej. Wyraźny ubytek masy mięśniowej.



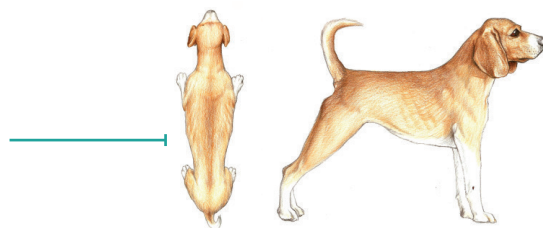
**2.** Żebra, kręgi lędźwiowe i kości miednicy wyraźnie widoczne. Brak wyczuwalnej tkanki tłuszczowej. W pewnym stopniu widoczne inne wyniosłości kostne. Minimalna utrata masy mięśniowej.

**3.** Żebra łatwo wyczuwalne przez omacywanie, mogą być również widoczne. Brak wyczuwalnej tkanki tłuszczowej. Widoczne wyrostki kolczyste kręgów lędźwiowych. Uwydatnione kości miednicy. Wyraźne wcięcie w talii i podkaszanie brzucha.



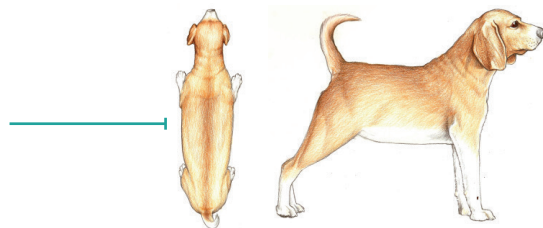
IDEALNY

**4.** Żebra łatwo wyczuwalne, z minimalną okrywą tłuszczową. Patrząc od góry, łatwo dostrzegalna talia. Wyraźnie podkaszany brzuch.



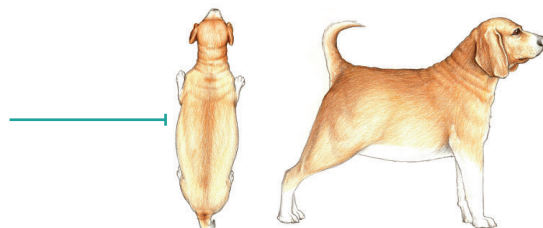
**5.** Żebra wyczuwalne poprzez omacywanie. Bez nadmiaru okrywy tłuszczowej. Patrząc z góry, za żebrami widoczna talia. Patrząc z boku - brzuch podkaszany.

**6.** Żebra wyczuwalne poprzez omacywanie, z lekkim nadmiarem okrywającej je tkanki tłuszczowej. Przy widoku z góry - dostrzegalna, ale nie uwydatniona talia. Widoczne podkaszanie brzucha.



**7.** Żebra wyczuwalne z trudnością, gruba okrywa tłuszczowa. Zauważalne otłuszczenie okolicy lędźwiowej i u podstawy ogona. Talia niewidoczna lub ledwie dostrzegalna. Może być obecne podkaszanie brzucha.

**8.** Żebra niewyczuwalne pod bardzo grubą okrywą tłuszczową, lub wyczuwalne jedynie przy znacznym nacisku. Duże pokłady tłuszczu w okolicy lędźwiowej i u podstawy ogona. Talia nieobecna. Brak podkaszania brzucha. Może być widoczne z boku wyraźne powiększenie obrysu brzucha.



**9.** Masywne pokłady tłuszczu nad klatką piersiową, kręgosłupem i podstawą ogona. Talia i podkaszanie brzucha niewidoczne. Otłuszczenie szyi i kończyn. Wyraźne poszerzenie obrysu brzucha.

DOWIEDZ SIĘ WIĘCEJ



OM | OBESITY  
MANAGEMENT™



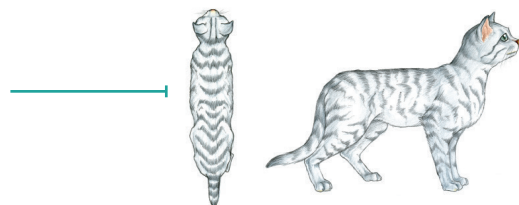
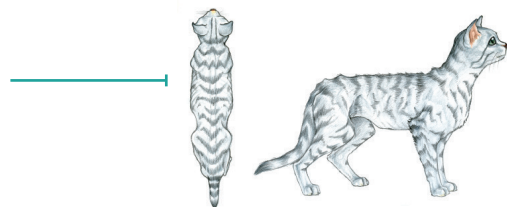
JM | JOINT MOBILITY™

# SYSTEM OCENY SYLWETKI KOTA

(BCS - Body Condition Score)


ZBYT SZCZUPLY

1. Żebra widoczne u krótkowłosych kotów, brak wyczuwalnej tkanki tłuszczowej, bardzo znaczne podkaszanie brzucha, kręgi lędźwiowe i kości biodrowe z łatwością wyczuwalne przez omacywanie.
2. Żebra widoczne u krótkowłosych kotów, kręgi lędźwiowe wyraźne, z minimalną masą mięśniową, wyraźne podkaszanie brzucha; brak wyczuwalnej tkanki tłuszczowej.
3. Żebra łatwo wyczuwalne, z minimalnej grubości okrywają tłuszczową; wyraźne kręgi lędźwiowe; wyraźna talia widoczna za żebrami; minimalna grubość okrywy tłuszczowej.
4. Żebra wyczuwalne, z minimalnej grubości okrywają tłuszczową; za żebrami widoczna talia; brzuch lekko podkaszany, nieobecna brzuszna poduszka tłuszczowa.



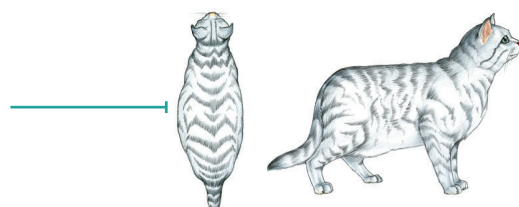
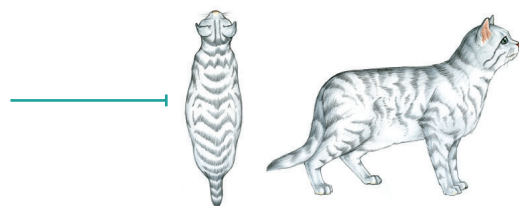
IDEALNY

5. Właściwe proporcje ciała; za żebrami zauważalna talia; żebra wyczuwalne; z nieznacznej grubości okrywają tłuszczową; minimalna poduszka tłuszczowa na brzuchu.



ZBYT GRUBY

6. Żebra wyczuwalne z lekkim nadmiarem okrywy tłuszczowej, talia i poduszka tłuszczowa na brzuchu dostrzegalne, ale nie ewidentne; brak podkaszania brzucha.
7. Żebra wyczuwalne z trudnością, z umiarkowanej grubości okrywają włosową; talia trudno dostrzegalna; wyraźne zaokrąglenie brzucha; umiarkowanych rozmiarów poduszka tłuszczowa na brzuchu.
8. Żebra niewyczuwalne poprzez omacywanie, z nadmiarem okrywy tłuszczowej; nieobecna talia, wyraźne zaokrąglenie brzucha z rzucającą się w oczy poduszką tłuszczową na brzuchu.
9. Żebra niewyczuwalne pod grubą okrywą tłuszczową; znaczne otłuszczenie okolicy lędźwiowej, części twarzowej głowy oraz kończyn; poszerzenie obrysu brzucha z nieobecną talią; nadmierna ilość tkanki tłuszczowej okolicy brzucha.



DOWIEDZ SIĘ WIĘCEJ



OM St/Ox |  
OBESITY  
MANAGEMENT™



DM St/Ox |  
DIABETES  
MANAGEMENT™